FACULTE DE MEDECINE DE PARIS

---oOo---

ANNEE 1955 N° 868

THESE

pour le

DOCTORAT EN MEDECINE

(Diplôme d'Etat)

PAR

Jean Achille Albert DONET,

Né le 8 Février 1924, à Luchy (Oise)

---oOo---

Présentée et soutenue publiquement le 1955

---oOo---

EPITHELIOMA MOMIFIE CALCIFIANT DE MALHERBE

ETUDE RECAPITULATIVE

PROBLEMES ETIOLOGIQUES ET HISTOGENETIQUES.

---oOo---

Président : M. Robert DEBRE, Professeur.

---oOo---

MECAPHOT,

Editeur.

II Rue de la Station

ASNIERES.

FACULTE DE MEDECINE DE PARIS

---oOo---

ANNEE 1955 N° _____

THESE

pour le

DOCTORAT EN MEDECINE

(Diplôme d'Etat)

PAR

Jean Achille Albert DONET ,

Né le 8 Février 1924 , à Luchy (Oise)

---oOo---

Présentée et soutenue publiquement le 1955

---oOo---

EPITHELIOMA MOMIFIE CALCIFIANT DE MALHERBE

ETUDE RECAPITULATIVE

PROBLEMES ETIOLOGIQUES ET HISTOGENETIQUES .

---oOo---

Président : M. Robert DEBRE , Professeur .

---oOo---

MECAPHOT ,

Editeur .

II Rue de la Station

ASNIERES .

Digitized by the Internet Archive
in 2026

https://archive.org/details/IA40153726_0024

DOYEN HONORAIRE :

M. BAUDOUIN

PROFESSEURS HONORAIRES :

MM. Baudouin , Brindeau , Cadenat , Carnot , Chabrol, Chevassu , Chiray , Clerc , Delbet , Gougerot(H) , Guillain , Harvier , Laubry , Lemaître , Lemierre , Lhermitte , Lian , Loeper , Marion , Mathieu , Mocquot , Mulon , Olivier(E) , Ombrédanne , Sannié , Sézary , Tanon .

DOYEN ..... Léon BINET , Membre de l'Institut
ASSESSEUR ..... Jean VERNE .

I. - PROFESSEURS

	MM.
Anatomie	CORDIER G.
Anatomie pathologique	DELARUE A.
Bactériologie	GASTINEL P.
Biologie appliquée à l'Education physique et aux Sports	CHAILLEY-BERT P.
Biologie médicale	VERNE J.
Cancérologie médicale et sociale	HUGUENIN R.
Carcinologie	OBERLING C.
Chimie médicale	N ...
Cliniques chirurgicales (Hotel-Dieu)	BROCQ P.
Cliniques chirurgicales (Broussais)	DE GAUDART D'ALLAINES F.
Cliniques chirurgicales (Salpétrière)	MONDOR H.
Cliniques chirurgicales (Cochin)	QUENU J.
Clinique chirurgicale réparatrice et orthopédique	MERLE D'AUBIGNE R.
Clinique de cardiologie	DONZELOT E.
Clinique de chirurgie infantile et d'orthopédie	FEVRE M.
Clinique de Chirurgie pleuro-pulmonaire	MONOD R.
Clinique de la Tuberculose	BERNARD E.
Clinique de Neuro-chirurgie	PETIT-DUTAILLIS D.
Clinique de Puériculture	LELONG M.
Clinique des maladies cutanées et syphilitiques	DEGOS R.
Clinique des maladies du sang	CHEVALLIER P.
Clinique des maladies du système nerveux	ALAJOUANINE T.
Clinique des maladies des enfants	DEBRE R.
Clinique des maladies infectieuses	MOLLARET P.
Clinique des maladies mentales et de l'encéphale	DELAY J.
Clinique Gynécologique	FUNCK-BRENTANO P.
Cliniques médicales (Hotel-Hieu)	BENARD H.
Cliniques médicales (Bichat)	LAROCHE G.
Cliniques médicales (Cochin)	MOREAU R.
Cliniques médicales (Broussais)	DE GENNES L.

MM.

Clinique médicale d'hydro-climatologie thérapeutique ..... JUSTIN-BESANCON L.
Clinique médicale propédeutique ...PASTEUR-VALLERY-RADOT L.
Clinique médico-sociale du diabète sucré et des maladies de la nutrition .... BOULIN R.
Cliniques obstétricales (Tarnier ..... LANTUEJOUL P.
(Baudelocque .... LEVY-SOLAL E.
(Port-Royal ..... LACOMME M.
Clinique ophtalmologique .....VELTER E.
Clinique oto-rhino-laryngologique ..... AUBIN A.
Clinique physio-pathologique des problèmes alimentaires (chaire à titre personnel) ... RICHET C.
Clinique psychiatrique infantile ..... HEUYER C.
Clinique rhumatologique et sociale ..... COSTE F.
Clinique stomatologique ..... DECHAUME M.
Clinique thérapeutique chirurgicale ..... SENEQUE J.
Clinique thérapeutique médicale ..... LEMAIRE A.
Clinique urologique ..... FEY B.
Embryologie ..... GIROUD A.
Génétique ..... LAMY M.
Histoire de la médecine et de la chirurgie . MOUQUIN M.
Histologie ..... CHAMPY C.
Hygiène et clinique de la première enfance . CATHALA J.
Hygiène et médecine préventive ..... JOANNON C.
Médecine du Travail ..... DESOILLE H.
Médecine légale ..... PIEDELIEVRE R.
Parasitologie et histoire naturelle médicale GALLIARD H.
Pathologie chirurgicale ..... MENEGAUX G.
Pathologie exotique ..... LAVIER G.
Pathologie expérimentale et comparée ..... LENEGRE J.
Pathologie humorale et immunologie expérimentale (chaire à titre personnel) ...MERKLEN F.P.
Pathologie médicale ..... BARIETY M.
Pathologie et thérapeutique générales ..... GARCIN J.
Pédiatrie sociale ..... MARIE J.
Pharmacologie et matière médicale ..... HAZARD R.
Physico-Chimie médicale (Ch.à titre personnel) DOGNON A.
Physiologie ..... BINET L.
Physique médicale ..... STROHL A.
Radiologie médicale ..... DESGREZ H.
Technique chirurgicale ..... MOULONGUET P.
Thérapeutique ..... TURPIN R.

II . - PROFESSEURS SANS CHAIRE

MAITRES DE CONFERENCES AGREGES , ET AGREGES

Anatomie ..... (DEBEYRE J.
(DELMAS A. Pr.s.Ch.

Anatomie pathologique ..... (N ...
(GAUTHIER-VILLARS
(Mlle P. Pr.s.Ch.
(BUSSER F.
(GOUYGOU C.

Bactériologie	FASQUELLE (R.) NEVOT A.
Biologie médicale	BOURLIERE F.
Chimie médicale	ETTORI J. Pr. s. Ch. JAYLE M.F.Pr. s. Ch. SCHAPIRA G.
Dermato-syphiligraphie	DUPERRAT F.
Histologie	BULLIARD H. Pr. s. Ch. COUJARD R. N ...
Hydrologie	DEBRAY C.
Hygiène	BOYER J. DEPARIS M.
Médecine Légale et du Travail	DEROBERT L. GAULTIER M. HADENGUE A.
Neurochirurgie	DAVID M.
Obstétrique	GRASSET J. LEPAGE F. MAYER M. MERGER R. MORIN P. RAVINA J. VARANGOT J.
Ophtalmologie	OFFRET G. DESVIGNES P.
Orthopédie	JUDET R.
Oto-Rhino-Laryngologie	HALPHEN E. Pr. s. Ch. AUBRY M. MADURO R.
Parasitologie	BRUMPT L. CHABAUD A.
Pathologie chirurgicale	ABOULKER P. BAUMANN J. GOSSET J.
Pathologie chirurgicale	HUGUIER J. LAURENCE G. LEGER L. LORTAT-JACOB J. OLIVIER Cl. PADOVANI P. POILLEUX M. ROUX M. RUDLER J.C. VERNE J.M.
Pathologie expérimentale	N ...

	MM.
Pathologie médicale	BERNARD J. BOUDIN G. CASTAIGNE P. CONTE M. DECOURT J. DOMART A. DREYFUS G. FAUVERT R. HAMBURGER J. KOURILSKY R. LAMOTTE M. LAROCHE C. MILLIEZ P. PEQUIGNOT H. PERRAULT M. RAMBERT P. THIEFFRY St. TURIAF J.
Pédiatrie	JOSEPH R. LAPLANE R. N ...
Pharmacologie	LEVY MlleJ. Pr. s. Ch. CHEYMOL J.H. Pr. s. Ch.
Physiologie	BARGETON D. Pr. s. Ch. PARROT.J.L.
Physique médicale	DJOURNO A. Pr. s. Ch. GOUGEROT L.
Pneumo-Phtisiologie	KREIS B.
Psychiatrie	BARUK H.
Stomatologie	CERNEA P. CHAPUT (Mme A.)
Thérapeutique	PERRAULT, chargé de l'enseignement.
Urologie	KUSS R.

III . - PROFESSEURS HONORAIRES ET AGREGES
RAPPELES A L'EXERCICE
Pour le service des examens :

MM. BRINDEAU A. (Obstétrique) , GATTELIER J. (Clinique chirurgicale) , LE LORIER V. (Obstétrique) , VAUDESCAL R.(Obstétrique)

IV . - PROFESSEURS SANS CHAIRE ET AGREGES CHARGES DE COURS DE CLINIQUE ANNEXE à titre permanent :

	MM.
Clinique Chirurgicale	AMELINE A. PATEL J. SICARD A.
Clinique médicale	BROUET G. CACHERA R.
Clinique médicale	HAGUENAU M. Pr. s. Ch. MARCHAL G. SOULIE E.
Clinique Obstétricale	ECALLE G.
Clinique Ophtalmologique	RENARD G.
Clinique urologique	COUVELAIRE R.

---oOo---

	MM.
Secrétaire de la Faculté	MOREL J.
Secrétaire	Mlle CHAINTREUIL G.

---oOo---

Conservateur chargé de la Direction	Docteur HAHN A.
Conservateur	Mlle GOICHON
Bibliothécaires	Mlles DUMAITRE P. LENOIR G. METIN F. QUIEVREUX E.

---oOo---

Par délibération en date du 9 Décembre 1798 , l'Ecole a arrêté que les opinions émises dans les dissertations qui -- lui seront présentées , doivent être considérées comme pro - pres à leurs auteurs et qu'elle n'entend leur donner aucune approbation ni improbation .

-oOo-

A mes Parents ,

à qui je dois tout
En hommage de tendresse .

A ma femme ,

A ma Soeur ,

qui m'a encouragé et guidé .

A tous les miens .

A mon Président de Thèse ,

Monsieur le Professeur R. DEBRE ,

Grand Officier de la Légion d'Honneur ,

Membre de l'Académie de Médecine ,

Professeur de Clinique Médicale des Enfants ,

Médecin de l'Hôpital des Enfants Malades ,

qui m'a fait le grand honneur
d'accepter la présidence de
cette thèse ,

témoignage d'admiration et de
profonde reconnaissance .

A mes Maîtres ,

Monsieur le Professeur Agrégé B. DUPERRAT ,
Médecin des Hôpitaux ,

Monsieur le Professeur R. DEGOS ,
Chevalier de la Légion d'Honneur ,
Médecin de l'Hôpital Saint-Louis ,

Monsieur le Docteur P. MOZZICONACCI,
Médecin des Hôpitaux .

A Monsieur le Docteur J. CIVATTE
Ancien Interne des Hôpitaux de Paris ,
Chef de Clinique à la Faculté ,

A Monsieur le Docteur B. OSSIPOVSKI
Ancien Interne des Hôpitaux de Paris ,
Ex-Chef de Clinique à la Faculté ,

A Monsieur le Docteur A . HAMMEL
au Patron , au conseiller ,
à l'ami compréhensif .

A mes Amis ,
A mes chers compagnons d'étude .

P L A N

--oOo--

Avant -Propos I

Historique 2

Rappel des principaux éléments de diagnostic clinique et macroscopique 5

Fréquence 8

Localisation I3

Etude microscopique 2I

Diagnostic différentiel 37

Traitement 39

Circonstances étiologiques 40

Nature de l'épithélioma de Malherbe 47

Conclusions 69

Bibliographie 72

---oOo---

PHOTOGRAPHIES :

Epithélioma momifié de Malherbe ..... 36 bis

Cas du jeune A.A... ..... 64 bis & 64 ter

---oOo---

A V A N T - P R O P O S

---oOo---

L'épithélioma momifié calcifiant de MALHERBE a été beaucoup étudié . Il pose , en effet , de nombreux et vastes problèmes , de grand intérêt .

Monsieur le Docteur MOZZICONACCI , Médecin des Hôpitaux , nous a inspiré ce sujet d'étude , il nous a documenté et conseillé .

Monsieur le Professeur Agrégé DUPERRAT a bien voulu nous accueillir dans son laboratoire , et nous a donné de précieux enseignements .

Plusieurs de leurs cas inédits servent à notre travail .

Qu'ils trouvent ici le témoignage de notre reconnaissance respectueuse .

---oOo---

H I S T O R I Q U E

---oOo---

L'existence de tumeurs cutanées de consistance "osseuse" , "pierreuse" , n'a évidemment pas manqué de provoquer l'étonnement , sollicitant la description : de nombreux textes , de tout âge , en apportent référence .

Il faut , cependant , attendre les auteurs du dix-neuvième siècle pour trouver le début d'une étude précise .

C'est à WILCKENS que revient le mérite du premier travail sérieux (Thèse de GOETTINGEN , I858) . En I880 , MALHERBE (de Nantes) entreprend la série de ses travaux , d'importance capitale . Cette même année , il fait une communication à la Société Anatomique .

L'année I882 amène la publication de ses "Recherches sur l'épithélioma calcifié des glandes sébacées . Contribution à l'étude des tumeurs osseuses de la peau".

Pour MALHERBE , l'épithélioma calcifié est un cancer éteint , bénin , qui ne donne ni métastases , ni récidives , et qui dérive des glandes sébacées : CHENANTAIS exprime , dans sa thèse , les idées de

MALHERBE .

REVERDIN , en I900 , parle d' "inclusions em - bryonnaires" .

En I906 , CASTAGNARY publie sa thèse , inspi - rée par MALHERBE , où ce dernier , influencé par la théorie des endothéliomes , montre qu'il ne croit plus à une origine épithéliale , qui restera , ce - pendant admise partout .

A la fin du dix-neuvième siècle , et au début du vingtième , plusieurs auteurs allemands (DENECKE, PERTHES , STIEDA , etc...) , se penchent sur ces problèmes .

Partout , de nombreux mémoires sont publiés : CHILESOTTI leur consacrera une importante étude ré - capitulative , de grand intérêt historique et ana -- lytique .

En France , Messieurs FEVRE et GARLING PALMER présentent une revue générale , en I928 . Puis , en I938 , VELEZ PAIZ , élève de M. FEVRE , reprend l' étude de ces épithéliomas dans sa thèse , très do - cumentée .

Parmi de nombreuses publications , nous men - tionnerons celles de MM. DUPERRAT , DEGOS , DU -- BREUILH et CAZENAVE , MOULONGUET et PAVIE , HUGUE- NIN , GOUGEROT et MONTPELLIER . Ce dernier auteur

estime qu'il ne s'agit pas d'épithéliomas , mais de "noevi adénomateux calcifiés" .

En Italie , en Suisse , en Allemagne , et dans plusieurs autres pays , se multiplièrent les recherches sur ces tumeurs .

Récemment , d'importants travaux américains ont été présentés , parmi lesquels sont surtout à retenir les études de LEVER et GRIESEMER .

Pour ces auteurs , l'épithélioma de MALHERBE serait un "Harmatome suborganoïd" dérivant du germe épithélial primaire , à différenciation pileuse.

Nous signalerons , enfin , la monographie de PUENTE DUANY (I950 , Cuba) , qui , à propos de cinq cas personnels , revoit les quelques deux cents cas publiés .

---oOo---

RAPPEL DES PRINCIPAUX ELEMENTS

DE DIAGNOSTIC CLINIQUE ET MACROSCOPIQUE

---oOo---

Avant d'entreprendre l'étude détaillée de l' épithélioma de MALHERBE , nous indiquerons d'emblée pour la commodité , quelles sont les principales caractéristiques permettant le diagnostic clinique et macroscopique :

" On peut dire , en résumant , que :

- la dureté ,
- l'adhérence intime à la peau ,
- l'absolue intégrité des plans sous-jacents ,
- l'absence d'adénopathie ,

" restent les traits pathognomoniques qui indi -
" vidualisent l'épithélioma calcifié de la peau
" et permettent le diagnostic ".
(VELEZ PAIZ) .

---oOo---

EVOLUTION ET SIGNES FONCTIONNELS

---oOo---

La tumeur apparaît progressivement , et sou - vent dès l'enfance . Son évolution est habituellement lente , s'étendant sur des dizaines d'années; cependant , parfois , elle peut être rapide : en quelques mois .

Certaines tumeurs , après un temps d'arrêt , reprennent leur activité .

Il s'agit toujours d'une évolution bénigne .

Fait très important : on ne constate jamais d' envahissement ganglionnaire ni de métastase .

Après ablation chirurgicale , la guérison est la règle . On a bien signalé de très rares cas de récidive locale (REVERDIN , MALHERBE , etc...) , de caractère également bénin , mais il s'agirait , en réalité , de fausses récidives , du développe - ment de petits nodules entourant le nodule extirpé lors de la première intervention , et qu'on avait omis d'enlever avec lui .

Il n'y a aucun signe fonctionnel , aucune douleur , aucune sensibilité vraie (sauf dans certai - nes localisations anatomiques , comme la région rotulienne où elle peut constituer une gêne à la fle-

xion (VELEZ PAIZ) .

Pour ne rien omettre , nous devons cependant préciser que , s'il n'y a en effet aucun signe fonctionnel à la période d'état , on a quelquefois signalé un <u>début</u> par une papule ou un nodule congestifs , pouvant être alors quelque peu sensible à la pression .

---oOo---

FREQUENCE

---oOo---

L'épithélioma momifié calcifiant , bien que peu fréquent , est cependant moins rare qu'on ne le croit : souvent , le diagnostic n'est pas fait , cette affection n'étant pas connue de la plupart des médecins .

D'autre part , bien que l'immense majorité des spécialistes reconnaisse que la momification suffit, en l'absence de calcification , à faire porter le diagnostic , il n'est pas certain que tous soient de cet avis : ce qui peut être épithélioma de MALHERBE pour certains , peut ne pas l'être pour d'autres .

De plus , de nombreux auteurs américains dis -- tinguent épithélioma de MALHERBE et Kyste épidermi - que calcifié , ce que ne font pas les auteurs euro - péens , en général .

Ces faits peuvent conduire à une altération é - ventuelle , ou du moins à une difficulté d'interprétation , des statistiques .

Sous ces réserves , voici les chiffres cités par LEVER et GRIESEMER (I949) :

CH'IN trouve IO épithéliomas de MALHERBE sur 22.000 prélèvements chirurgicaux examinés en série

régulière .

HIGHMAN et OGDEN , II sur 24.185 .

Au Laboratoire de Pathologie du Massachusetts General Hospital , 29.488 prélèvements chirurgicaux furent examinés du Ier Janvier 1945 au 31 Janvier 1948 . On y trouva 15 épithéliomas calcifiants de MALHERBE .

Dans toutes ces statistiques , on arrive donc à une fréquence d'environ I pour 2.000 pièces opé - ratoires examinées .

ALLEN , passant en revue 8.000 biopsies cuta - nées provenant de l' "Army Institute of Pathology" durant la deuxième guerre mondiale , y découvre 38 épithéliomas calcifiés , soit I sur 210 biopsies cutanées .

MM. FEVRE , HUGUENIN et VELEZ PAIZ (1938) , déclarent en avoir observé 9 cas en 9 ans .

- Fréquence selon l'âge -

Là encore , il faut savoir interpréter les statistiques opératoires , et ne pas confondre l'âge de début et l'âge où la tumeur est opérée .

Comme le font remarquer MM. FEVRE et GARLING - PALMER , la tumeur existe souvent depuis longtemps lorsqu'on intervient : très souvent le début de la tumeur est retrouvé dans l'enfance ou l'adolescence.

Il s'agit , en effet , d'une tumeur de très longue évolution , ne créant pas de symptomes douloureux et , pour laquelle on ne se dépêche pas d'intervenir.

Cependant , fait important , on voit sans conteste possible des tumeurs apparaître depuis peu de temps chez des gens relativement âgés .

Selon LEVER et GRIESEMER , l'épithélioma de MALHERBE , qui peut survenir à tout âge , apparaît ---- plus fréquemment au début de l'âge adulte .

Ces auteurs trouvent 9 tumeurs ayant débuté chez des sujets de moins de 20 ans ; 4 chez des sujets de 2I à 50 ans , et 2 après 50 ans .

CH'IN note l'apparition avant l'âge de 20 ans -- chez I4 patients , entre 2I et 50 ans chez 8 , après 50 ans chez 9 .

LAVEDAN et BESCOL-LIVERSAC (I947) notent que des cas ont été signalés chez des nourrissons de quelques mois .

CHENANTAIS cite une observation chez un enfant de 9 mois , MALHERBE chez une fille de I6 mois .

DUBREUILH et CAZENAVE (I922) , ont observé I cas datant de 2 mois chez une femme de 64 ans , et un cas datant de 8 ans chez une fillette de I2 ans .

Ces mêmes auteurs concluent que l'épithélioma calcifié peut apparaître à tout âge , et regrettent

que , dans de nombreuses observations , on ait négligé de noter l'âge de début .

TILDEN (I954) note aussi la possibilité de début à tout âge , et surtout chez le sujet jeune : sur les I3 cas qu'il publie , 9 étaient survenus avant l'âge de I7 ans .

" Sur les dix premiers cas de MALHERBE où la date
" d'apparition est notée , neuf fois c'est avant l'
" âge de vingt ans " . (FEVRE)

Von ALBERTINI (I94I) note que l'âge moyen où l'on a opéré est , dans sa statistique portant sur I3 cas , de 20 ans , avec 2/3 des cas avant 20 ans , l'âge le plus élevé étant 65 ans .

- Fréquence selon le sexe -

L'épithélioma de MALHERBE est plus fréquemment rencontré dans le sexe féminin .

MUEHLON trouve 59 cas féminins pour 26 mascu -- lins .

Von ALBERTINI trouve 2/3 des cas dans le sexe féminin .

LEVER trouve 2 cas féminins pour I masculin .

DUBREUILH et CAZENAVE , sur 36 observations , trouvent IO hommes et 26 femmes .

Cependant , il est possible que le préjudice esthétique éventuel amène plus fréquemment les femmes à la consultation .

---oOo---

LOCALISATION

---oOo---

De l'avis général , l'épithélioma momifié calcifiant se rencontre très fréquemment à la face , souvent au cou , à la nuque ou aux membres supé --- rieurs , plus rarement n'importe où ailleurs . Ce - pendant , une réserve intéressante exprimée par LEVER et GRIESEMER , s'impose : on n'a jamais selon ces auteurs , rapporté de cas siégeant à la paume des mains ou à la plante des pieds .

DUBREUILH et CAZENAVE (I922) ont trouvé :

- 23 cas à la tête , dont :
  - I2 au front et à la région sourcillière ,
  - 4 aux paupières ,
  - 2 à la joue ,
  - 4 aux oreilles ou à la région mastoïdienne,
  - I à la région parotidienne .
- 5 cas au cou ou à la nuque ,
- 4 cas au membre supérieur ,
- 2 cas au membre inférieur ,
- 3 cas au dos ,
- I cas (discutable) au scrotum .

FEVRE et GARLING-PALMER (I928) ont trouvé :

- 2I cas à la tête dont :
  - 9 au sourcil ,
  - 5 à la joue ,
  - 2 au front ,
  - 2 au lobule de l'oreille ,
  - 3 au cuir chevelu .
- 3 cas au cou ,
- 7 cas au membre supérieur ,
- 6 cas au membre inférieur ,
- 3 cas seulement au niveau du tronc , dont :
  - 2 au dos ,
  - I présternal .

Monsieur le Professeur FEVRE précise encore (I937) qu'il a trouvé 27 fois une localisation cervicale ou faciale sur 44 cas .

CH'IN a trouvé :

- 48 cas à la tête ,
- 9 cas au cou ,
- I9 cas au membre supérieur ,
- 4 cas au membre inférieur ,
- I5 cas au tronc .

Von ALBERTINI a trouvé :

- 6 cas au visage ,
- 2 cas au cou ,
- 5 cas au membre supérieur .

LEVER et GRIESEMER (I949) ont trouvé :

- 5 cas à la tête ,
- I cas au cou ,
- 7 cas au membre supérieur ,
- I cas au membre inférieur ,
- I cas au tronc .

Il est à noter que , dans les statistiques de DUBREUILH et CAZENAVE , FEVRE et GARLING PALMER , Von ALBERTINI , auteurs qui détaillent les localisations des tumeurs trouvées à la tête , on ne trouve que très peu de cas siégeant au cuir chevelu (trois , cités par M. FEVRE , sur un total de 57 cas à la tête , pour ces trois auteurs) .

Il semble que l'épithélioma de MALHERBE , soit en effet , plus fréquent dans les régions où se produisent d'importants remaniements embryonnaires , comme la face , le cou .

Très souvent , l'épithélioma de MALHERBE est solitaire , unique . Mais ce n'est nullement obligatoire :

NAULLEAU et ARDOUIN (I932) publient un cas de coexistence chez une enfant de deux épithéliomas calcifiés , développés respectivement au niveau de l'épaule et de la joue .

DUNREUILH et CAZENAVE (I922) citent un cas où le

malade était porteur de "trois tumeurs grosses comme des haricots , enchâssées dans la fesse" .

BELLANGER (I935) publie l'observation d'un enfant qui a présenté en I930 , I933 , mars I934 et mai I934 , six épithéliomas de MALHERBE , siégeant :

- à la pointe de la mastoïde gauche ,
- dans la région cervicale gauche (deux) ,
- derrière la mastoïde droite ,
- à la joue gauche ,
- à la face externe du bras droit .

VIGNE (I930) publie un cas de double localisation : face externe du bras droit , et au-dessus de l'arcade sourcilière droite .

HUGUENIN et PERROT (I939) présentent une très belle observation :

Chez un garçonnet , ils trouvent :

- un épithélioma de MALHERBE au niveau de l'angle du maxillaire inférieur gauche (septembre I936)
- un autre au niveau de la paupière inférieure droite (janvier I937)
- un sous-orbitaire droit (qui se résorbera spontanément)
- un au niveau de la face interne de l'avant-bras droit (Ces deux derniers en Septembre I938).

D'autres cas à localisations multiples sont publiés par TANACESCU et BALAN , CHILESOTTI , etc...

- Peau recouvrante -

La peau recouvrant cette tumeur peut en être diversement affectée . Elle peut être tout-à-fait normale , ou fortement soulevée , distendue et a - mincie , en "peau d'orange" , plus ou moins atro - phique .

La plupart des auteurs insistent sur l'adhé - rence intime de la tumeur à la peau , contrastant avec son indépendance par rapport aux plans profonds sur lesquels l'épithélioma est facilement mobile .

En général , cette adhérence à la peau ne per-- met pas de plisser celle-ci . Elle se laisse simple- ment rider . "Elle tient par des brides profondes , et prend parfois un aspect légèrement chagriné" .(VE- LEZ PAIZ) .

Notons , cependant , que DUBREUILH et CAZENAVE sont d'un avis assez différent : pour eux , la peau est "tout-à-fait normale , quelquefois un peu adhé - rente , généralement mobilisable ou au moins se ---- laissant plisser à la surface".

Rarement , s'ouvrent quelques pertuis cutanés , où apparaît la substance calcaire . Ils peuvent ser- vir de porte d'entrée à l'infection . On peut même avoir affaire à une tumeur végétante et ulcérée , d' où sortent de "petites pierres" (Moulage 2649 , vi- trine 4 , Musée de l'Hôpital Saint-Louis) .

- Siège -

L'épithélioma de MALHERBE siège dans les tis - sus sous-cutanés (hypoderme , couche graisseuse). MONTPELLIER le dit "dermique débordant largement dans l'hypoderme" .

DUBREUILH et CAZENAVE ont constaté que , "quand la tumeur a été extirpée avec la peau correspondan - te , on peut généralement reconnaître sa situation profonde , car on la trouve recouverte par un derme complet , à peine aminci , avec ses follicules pi - leux , ses glandes sébacées et même sudoripares , simplement un peu refoulés . Le point de départ de la néoplasie est donc assez profond , probablement à la limite de l'hypoderme".

Adhérente seulement à la peau , la tumeur est souvent encapsulée , et entourée de tissu conjonc- tif lâche qui la sépare des plans profonds sur les- quels elle est mobile . Lorsqu'on est parvenu à la séparer de la peau , son énucléation est facile .

En dehors de la capsule peuvent se trouver de petits nodules secondaires , identiques par leur structure à la tumeur principale , éventuellement sources de récidives en cas d'ablation incomplète . (Von ALBERTINI) .

Insistons sur ce fait important : l'examen des territoires lymphatiques tributaires ne montre ja -

mais rien : les ganglions ne sont jamais envahis . (C'est seulement dans le cas rare de surinfection, lorsque la peau est ulcérée , que l'on peut trou - ver une adénopathie , mais purement inflammatoire).

- Dimensions -

Les dimensions sont , le plus souvent , réduites .

Beaucoup de tumeurs ont un diamètre compris entre I et 3 centimètres . Pour LEVER , ce chiffre peut varier entre 0,5 et 5 centimètres .

FEVRE et GARLING-PALMER estiment que son volu - me varie de celui d'un petit pois à celui du poing.

- La tumeur elle-même (à part les dimensions):

- a) - Aspect extérieur , consistance .

Il s'agit d'une tumeur circonscrite , nettement limitée , dure , de consistance "cartilagineuse , ou plus souvent pierreuse , comme un calcul enchâssé sous la peau" (DUBREUILH et CAZENAVE). Elle est de forme arrondie ou plutôt allongée ; ou de forme quelconque . La surface est mate , de couleur blanc jau - nâtre , et présente un aspect bosselé .

Souvent , la tumeur n'est pas transparente aux Rayons X .

En général , on peut la couper au bistouri , parfois cependant le caractère de calcification ou d'ossification est tel qu'il exige une décalcifi - cation préalable .

- b) - Aspect à la coupe .

L'aspect de la tranche est différent selon qu' il s'agit d'une tumeur plus ou moins ossifiée , plus ou moins calcifiée , ou ne possédant ni ossification ni calcification (ce qui n'empêche pas de porter le diagnostic d'épithélioma de MALHERBE , comme on le verra) .

Si la tumeur n'est pas ossifiée , la tranche est d'apparence fibreuse , parsemée de grumeaux calcaires .

Si la tumeur est ossifiée , la tranche a un aspect granité , par contraste entre l'aspect blanc de l'os et l'aspect de la substance grisâtre du reste de la masse tumorale (FEVRE et GARLING-PALMER) .

---oOo---

ETUDE MICROSCOPIQUE

---oOo---

GENERALITES

Si la tumeur est fortement calcifiée , il sera nécessaire de la décalcifier , au moins partiellement , pour obtenir des coupes lisibles .(FEVRE et GARLING-PALMER)

Si elle est peu calcifiée , on pourra la couper sans décalcification , ce qui permet de faire de bien meilleures préparations , la décalcification gênant les colorations . (DUBREUILH et CAZENAVE)

La tumeur est souvent encapsulée .

MALHERBE décrit "une membrane d'enveloppe assez nette de I80 µ d'épaisseur en moyenne , composée de tissu conjonctif condensé , très peu vascularisée , et de la face profonde de laquelle partent des tractus qui cloisonnent la tumeur" .

(On peut trouver , parfois , dans le tissu conjonctif formant la membrane où elles sont enserrées ,"de petites traînées de cellules épithéliales en voie de prolifération , et même , dans les tumeurs les plus envahissantes , on peut trouver de petites colonies de cellules calcifiées ou non , logées dans les mailles du tissu conjonctif environ --

nant" .(MALHERBE)

Toute membrane d'enveloppe peut d'ailleurs manquer (BILKE) (Auteurs cités par MM. FEVRE et GARLING-PALMER) .

L'aspect général de la coupe est le suivant :

Des cloisons conjonctives s'anastomosent à l'intérieur de la tumeur et limitent des espaces où se trouvent les lobules épithéliaux d'importance diverse .

Cet aspect est celui d'un épithélioma malpighien.

Eventuellement , on trouve de l'os en un ou plu - sieurs points .

- Elément épithélial -

Deux sortes de cellules sont à distinguer :

-- D'une part ,

des cellules de type épidermique momifiées ("shadow-cells" , "cellules-ombres") , en grand nombre , éosinophiles , qui conservent visibles leurs bordures, mais qui ne prennent plus les colorants nucléaires .

" ces plages de cellules momifiées forment des mosaïques de "logettes" cubiques , d'un rose très pâ -- le , brillantes , finement granuleuses , avec un centre "ombré" en place de noyau " (R. DEGOS) .

La place du noyau est vide , formant une image à

l'emporte-pièce , que ponctue parfois un nucléole foncé . En certains points , les squelettes cellu - laires sont imbriqués en bulbe d'oignon ; parfois , ils entourent des globes cornés .(VELEZ PAIZ)

Monsieur le Professeur DEGOS note la vague ressemblance , au faible grossissement , des pla -- ges de cellules momifiées avec des plages de glo -- bules rouges .

-- D'autre part ,

des travées épithéliales vivantes , où l'on remarque parfois des figures de mitose , mais ja - mais de monstruosités cellulaires .

Cependant ,

L'étude histologique de l'épithélioma de MA- LHERBE a récemment donné naissance à des discus -- sions :

Contrairement à la plupart des auteurs euro -- péens , de nombreux auteurs nord-américains disso - cient le tableau histologique classique de l'épi -- thélioma de MALHERBE , et distinguent :

- d'une part , l'épithélioma de MALHERBE, au sens restreint ,
- d'autre part , le kyste épidermique calcifié .

Les critères différentiels sont , selon LEVER et GRIESEMER , les suivants :

Dans l'épithélioma calcifiant , on trouve des cellules vivantes basophiles , prenant bien les colorants , ressemblant à celles de l'épithélioma baso-cellulaire . Elles sont tassées les unes contre les autres , ont un gros noyau fortement basophile et peu de cytoplasme . (Comme nous l'avons dit , on remarque parfois des figures de mitose , mais jamais de monstruosités cellulaires) .

Les bordures cellulaires sont souvent indis --- tinctes , ce qui donne l'impression d'une masse symplasmique où seraient incrustés les noyaux (LEVER).

On peut trouver , de façon assez fréquente , des zones où l'on voit clairement que les cellules - ombres proviennent des cellules basophiles . Plus la tumeur est vieille , plus on y trouve de cellules -- ombres , et moins de cellules basophiles (LEVER) .

De telles cellules basophiles n'existent pas dans le kyste épidermique calcifié , où l'on trouve par contre des "cellules à épines" (squamous cells) Ce critère diagnostique est essentiel .

Dans l'épithélioma calcifiant , les cellules -- ombres (cellules momifiées) sont nombreuses . Il n' y a pas (ou guère) de tels éléments dans le kyste épidermique calcifié .

Dans l'épithélioma calcifiant , il n'y a guère de kératinisation . Elle y est principalement ré -- partie en petits centres ronds . Par contre , dans le kyste épidermique calcifié , on trouve une abondante kératinisation .

Dans l'épithélioma calcifiant , les cellules basophiles tendent , assez souvent , à se disposer en amas irréguliers .

Dans le Kyste épidermique calcifié , les "cellules à épines" (squamous cells) se disposent en bandeau .

- Tableau récapitulatif -

Epithélioma calcifiant :

Cellules basophiles (assez souvent groupées en amas irréguliers)	Cellules-ombres nombreuses	Peu de kératinisation (répartie principalement en petits centres ronds)

Kyste épidermique calcifié :

Cellules à épines (Squamous cells);les cellules à épines se disposent en bandeau)	Pas (ou peu) de Cellules-ombres	Abondante kératinisation .

Le diagnostic histologique entre ces deux entités peut être cependant très délicat ou impossible: en effet , on trouve parfois des tumeurs où il n'y a ni cellules basophiles , ni "cellules à épines" (squa-

mous cells) , mais seulement plus ou moins de cel - lules - ombres et (ou) de matériel kératinisé ,avec plus ou moins de calcification .

De toute façon , épithélioma calcifiant de MALHERBE (au sens restreint) et kyste épidermique calcifié ont essentiellement en commun la présence d' amas de cellules épithéliales enfoncées dans un -- stroma dans lequel de nombreuses cellules géantes à corps étranger sont présentes , la fréquence de la calcification , le même aspect clinique et la même évolution . Ni l'un ni l'autre ne dégénèrent en tumeur maligne .

Nous éviterons volontairement de prendre parti ici , pour ou contre cette dissociation du tableau histologique classique de l'épithélioma de MALHERBE .

Par hypothèse , pour faciliter notre travail , et sauf mention spéciale , nous restons jusqu'à nouvel ordre résolument uniciste : lorsque nous parlons dans cet ouvrage , d'épithélioma de MALHERBE , sans préciser davantage , c'est donc au sens clas - sique , au sens large , qu'il faut entendre ce terme .

Toutefois , cet important problème sera évoqué de nouveau , plus loin .

Contentons-nous , maintenant , de noter le ca - ractère paradoxal de cet épithélioma (c'est-à-dire ,

selon la terminologie , classique , de ce cancer) , dont on peut discuter la parenté , ou même l'iden - tité , avec le kyste épidermique calcifié .

- Calcification -

La calcification , bien que fréquente, n'est pas du tout une caractéristique obligatoire de ces tumeurs . Elle peut manquer complètement . La déno - mination classique d' "épithélioma calcifié" est donc très catégorique : c'est , en effet , plus la momification que la calcification qui apporte un im- portant caractère spécifique à l'épithélioma de MA - LHERBE . Mieux vaut , donc , parler d' "épithélioma momifié calcifiant de MALHERBE" , dénomination qui a l'avantage d'être plus exacte et plus complète , sans cependant s'éloigner beaucoup de la terminolo - gie classique .

D'ailleurs DUBREUILH et CAZENAVE qui n'ont gé- néralement constaté sur leurs pièces , qu'une calci- fication très restreinte , pensent qu'il est erroné d'attribuer la dureté si spéciale de ces tumeurs à la calcification . Cette dureté , disent-ils , "doit tenir à d'autres causes , à l'abondance du stroma ou à autre chose , mais sûrement pas à l'abondance des sels de chaux ... "

Ces mêmes auteurs ajoutent que c'est uniquement dans les lobules épithéliaux qu'ils ont trouvé la

calcification , jamais dans le stroma .

LEVER précise qu'il n'a observé de dépôts de calcium que dans les zones de cellules momifiées (shadow-cells) , jamais dans les zones de cellules vivantes , ni dans le stroma .

" le calcium , dit-il , peut se trouver en fins granules dans le cytoplasme des cellules momifiées , ou bien être présent en grandes nappes remplaçant les cellules momifiées ".

Pour MM. FEVRE , HUGUENIN et VELEZ PAIZ , la surcharge calcique , d'importance variable , peut , lorsqu'elle est très importante , rendre difficilement reconnaissable toute structure tumorale . Mais, précisent-ils , "très souvent , les particules de sels de chaux se retrouvent à l'intérieur de cavités cellulaires , nettement dessinées , mais privées de cytoplasme et de noyau . Le calcium se localise donc dans l'intérieur de la cellule momifiée ".

Ils ajoutent que l'on peut , parfois , rencontrer quelques granulations calciques dans des cellules où le noyau est encore visible , mais il s'agit alors de cellules déjà très altérées , en voie de dégénerescence .

L'étude chimique des sels calcaires a donné des résultats assez différents , selon les auteurs :

MALHERBE n'a fait qu'un seul dosage précis , et

sur une tumeur déjà ossifiée . Il donne en matière sèche IO % de phosphate et 2 % de carbonate .

LEVEQUE et WEISSENBACH ont confié une pièce non ossifiée à FEVRIER , qui trouve du carbonate et de l'oxalate , mais pas de phosphate .

BILKE trouve dans tous les cas du carbonate de chaux , et par place du phosphate (Auteurs cités par MM. FEVRE et GARLING-PALMER) .

- Kératinisation -

L'importance plus ou moins grande de la kératinisation , ainsi que la façon dont elle se dispose , ont apporté à LEVER et GRIESEMER un des facteurs différentiels entre l'épithélioma calcifiant (au sens restreint) et le kyste épidermique calcifié . (Nous avons déjà fait mention de cet élément différentiel dans le tableau qui précède) .

Selon eux , dans l'épithélioma calcifiant , les zones de kératinisation sont , en général , petites. Dans quelques zones , on peut observer la formation de nappes de cellules cornées à partir de nappes de cellules-ombres . Ces cellules cornées en nappe sont trouvées seulement dans les amas de cellules - om -- bres .

Ils ont observé , d'autre part , (dans chacune des I5 tumeurs de leur série de I949) de petits cen-

tres ronds de kératinisation , qui se trouvent aussi bien dans les zones de cellules basophiles que dans les zones de cellules-ombres . La kératinisa-- tion de ces petits centres ronds tend à être abrupte et complète .

Contrairement à ce qu'ils observent dans l'épithélioma calcifiant , LEVER et GRIESEMER trouvent dans le kyste épidermique calcifié , beaucoup de substance kératinisée .

- Ossification -

La présence d'os est une éventualité dont la fréquence a été diversement appréciée .

LEVER la trouve relativement rare , et ne l'a jamais rencontrée dans sa série personnelle de I5 tumeurs (I949) .

MOULONGUET et PAVIE (I928) estiment que l'ossification n'est pas rare , et établissent leur opinion sur la statistique de CASTAGNARY : 6 cas sur 37 (CASTAGNARY , Thèse de Paris , I906) .

DUBREUILH et CAZENAVE n'ont pas trouvé de tissu osseux dans leurs séries (I922) .

VELEZ PAIZ (I938) ne précise guère . Il écrit: " Dans les observations où ce phénomène est signalé , on le trouve sur un tiers des cas seulement ".

FEVRE et GARLING-PALMER (I928) déclarent que l'

ossification de ces tumeurs est extrêmement fréquente . Ces derniers auteurs trouvent qu'"elle semble en rapport avant tout avec l'ancienneté de la tumeur , mais aussi avec l'âge du malade , sans qu'il y ait là rien d'absolu ".

VELEZ PAIZ , élève du Professeur FEVRE , sera moins affirmatif (I938) : "Il est difficile de dire si l'âge du malade ou de la tumeur interviennent ".

L'importance de l'ossification est variable :

" On peut avoir tous les intermédiaires entre l'ossification massive et l'apparition discrète de quelques lames ". (VELEZ PAIZ)

" L'os apparaît , en général , d'abord dans la masse même de la tumeur , généralement en plusieurs points à la fois : il peut en envahir presque toute l'étendue ". (FEVRE & GARLING-PALMER)

VELEZ PAIZ précise que la calcification des cellules n'est pas un phénomène obligatoire pour la production d'os , mais qu'il est plus fréquent de voir celle-ci au voisinage des masses calcifiées ".

Sur les tumeurs largement ossifiées , les lamelles d'os ont absolument la structure de l'os adulte , avec ostéoblastes , canalicules , système de Havers , et moëlle (FEVRE & GARLING-PALMER) .

VELEZ PAIZ ajoute prudemment que l'on peut ,

parfois , trouver du tissu hématopoïétique .

Quel est le lieu précis de l'ossification , et quelle est l'origine du tissu osseux ?

MALHERBE estime qu'il provient du tissu con - jonctif , et y voit une métaplasie du stroma au voisinage des amas calcifiés .

" Cette transformation du tissu conjonctif en os vrai , n'est , du reste , qu'un cas particulier de cette loi très générale , que dans les tumeurs les divers tissus dits de substance conjonctive se substituent les uns aux autres avec la plus grande facilité ".

HENZI (I9I4) est d'avis que l'os se forme aux dépens du tissu de granulation pénétrant les masses épithéliales nécrosées .

BILKE (I92I) , cependant , tout en admettant ce processus , estime que "le tissu osseux lui-même -- peut envahir directement les masses épithéliales ". (Cité par MM. FEVRE & GARLING-PALMER) .

MOULONGUET et PAVIE (I928) , étudiant un cas très intéressant chez une femme de 38 ans , écri - vent : "Grâce à des colorations appropriées .... , nous avons pu démontrer la formation de la substance osseuse directement sur les éléments épithéliaux". Dans la "zone de formation de l'os aux dépens des

cadavres épithéliaux , il n'y a aucun ostéoblaste , aucune cellule médullaire . L'os se forme par une mutation purement physico-chimique " ....

" Tantôt la substance osseuse , se formant de proche en proche , envahit les cellules épithéliales, tantôt un noyau de substance osseuse apparaît au centre d'une cellule , en discontinuité avec l'os voi -- sin , puis ce noyau s'accroît jusqu'à atteindre les limites de la cellule et s'accole alors à l'os déjà formé ; c'est cette image qui est la plus caractéristique ". Sur l'os nouvellement formé "on reconnaît encore la mosaïque des matériaux osseux incomplète -- ment fusionnés . Chacune de ces dalles représente l' ossification d'une cellule épithéliale . Vers la gauche , cette matière osseuse informe est devenue de l' os parfait par fusion des blocs élémentaires et aussi par une transformation chimique de la substance osseuse dont rend compte le changement de coloration par le Van Gieson ".

" A cet achèvement du travail , à la formation de l'os parfait , paraissent indispensables les éléments vivants , les ostéoblastes . C'est là où ils apparaissent que l'os est parachevé . Mais il n'en est pas moins évident , sur cet objet , que la substance osseuse elle-même se forme sans intervention cellulaire dans les cellules mortifiées et calcifiées.

" Comment peut-on interpréter le processus physico-chimique qui fait apparaître au milieu d' une suspension pulvérulente calcique un noyau , une perle d'os ? A notre avis , c'est un gel colloïdal qui se forme aux dépens des matériaux calcaires cristallisés . Cette hypothèse , déjà émise par W. GERHARDT , est soutenue par LERICHE et POLICARD ".

VELEZ PAIZ , cependant , rappelle que : " dans certains cas , l'os se forme , en apparence du moins , au contact des masses épithéliales momifiées où aucune granulation calcaire n'est visible ".

Il poursuit : "Y a-t-il déjà dans ces cellules un dépôt humoral , un véritable dépôt colloïdal , puis (il cite ici POLICARD) brusquement une transformation du colloïde riche en calcaire se produit et il devient dur , exactement comme le ciment , liquide d'abord , puis brusquement se durcissant (phénomène de prise) . Sous quelle influence , la matière imprégnée de calcaire colloïdal "prendrait"? C'est là où on a invoqué un ferment , "une diastase" .

Monsieur le Professeur FEVRE , en 1928 , propose une conclusion à la discussion sur l'origine du tissu osseux : "Il ne semble pas y avoir contradiction entre ce qu'a vu HENZI et ce qu'ont vu MOULONGUET et PAVIE ; le tissu de granulation semble

nécessaire pour l'apparition du tissu osseux , mais de la substance osseuse peut prendre naissance à quelque distance des ostéoblastes sur des cellules épithéliales fossilisées " .

Puis , en 1938 , avec M. le Professeur HUGUE - NIN et VELEZ PAIZ : "Le tissu osseux se montre , dans la majorité des cas , au sein du stroma . C'est une métaplasie évolutive , banale au fond , en pa - thologie générale et qui se produirait dans ces tu - meurs pour des raisons physico-chimiques qui , sans doute , sont celles qu'invoquent LERICHE et POLICARD".

" Mais , dans certaines circonstances , comme l' ont bien montré MOULONGUET et PAVIE , l'os paraît naître à l'intérieur même des cellules épithéliales. Dans une de nos observations , nous avons fait pa - reilles constatations".

" Néanmoins , l'étude des coupes sériées nous a montré que toujours on trouvait du tissu conjonctif au contact de ces zones d'ossification , de telle sorte que le problème est encore imprécis . En tout cas , quel que soit le lieu précis où apparaît la substance osseuse , il semble nécessaire que celle- ci ait au moins un contact avec le tissu conjonc -- tif " .

- Stroma -

Le stroma du tissu conjonctif , où sont enfouis les amas épithéliaux , peut être pauvre en éléments cellulaires et en vaisseaux ou , au contraire , et surtout dans les cas récents , être riche en cellu - les et principalement en cellules géantes à corps étranger , multinuclées , qui bordent la substance épithéliale momifiée , qu'elles macrophagent .
" On peut suivre le processus dans les préparations: On voit le stroma pousser dans les amas épithéliaux des pointes formées de cellules rameuses ou fusi -- formes , à gros noyaux , qui pénètrent entre les cellules et les dissocient ; quand la fissure est plus large , il y apparaît des phagocytes plus volumineux , enfin le fragment est détaché , isolé dans le stroma où il est la proie des macrophages".
(DUBREUILH & CAZENAVE , 1922)

- Mélanine -

On trouve parfois de la mélanine dans la tu -- meur . Elle peut être située dans les cellules basophiles , dans les cellules-ombres , ou dans le stroma . (LEVER & GRIESEMER - TURHAN & KRAINER)

DIAGNOSTIC DIFFERENTIEL DE L'EPITHELIOMA DE MALHERBE

---oOo---

Le diagnostic différentiel sera éventuellement à faire avec les affections suivantes :

- loupes calcifiées (au cuir chevelu) ,
- kystes dermoïdes (au sourcil) ,
- fibrochondromes (région préauriculaire) ,
- fibromes de la peau ,
- calcinose sous-cutanée ,
- ostéomes de la peau (s'il ne s'agit pas , en réalité , d'épithéliomas calcifiés à la der - nière phase de leur évolution) ,
- cicatrices ossifiées ,
- tumeurs pierreuses de POIRIER (concrétions calcaires à la face interne de la jambe) ,
- phlébolites et autres calcifications vasculaires ,
- tumeurs mixtes ,
- cytostéatonécroses (surtout au sein) .

Enfin , selon les écoles , on retiendra ou non, le diagnostic différentiel (purement histologique) , avec le kyste épidermique calcifié .

Mentionnons encore le diagnostic différentiel histologique avec le kyste sébacé calcifié , et , d'

autre part , avec le kyste sébacé avec épithélioma baso-cellulaire secondaire .

---oOo---

T R A I T E M E N T

---oOo---

Le traitement consiste simplement en l'ablation chirurgicale .

En général , sous infiltration locale à la no - vocaïne , on énuclée facilement la tumeur des plans profonds , après que les tractus qui la font adhérer au derme aient été coupés délicatement .

Adhérente au derme , la tumeur se libère bien , au contraire , des plans sous-jacents par un véritable clivage .

On évitera , autant que possible de réséquer la peau , sur laquelle on fera ensuite assez facilement une suture intra-dermique , malgré sa minceur .

Cependant , monsieur le Professeur FEVRE con -- seille , dans les cas où la tumeur a présenté un accroissement récent , d'enlever un peu de tissu environnant , qui pourrait contenir de petits nids de cellules vivantes .

---oOo---

C I R C O N S T A N C E S E T I O L O G I Q U E S

---oOo---

La plupart du temps , on ne trouve pas de circonstances étiologiques précises . La tumeur est apparue sans lésion locale préalable , sans traumatisme évident , et , d'autre part , on ne relève pas d'antécédents personnels ou familiaux identiques .

Cependant , il y a des cas où l'étude du passé du malade ou de ses proches , ou l'étude du contexte clinique , permet de retrouver des faits d'un très grand intérêt étiologique .

Nous nous pencherons d'abord sur l'étude des cas où un antécédent traumatique précis peut être retrouvé , puis sur l'étude des formes familiales de l'épithélioma de MALHERBE , enfin sur celle des cas à localisation multiple chez un même sujet .

A . Cas où peut être invoquée une étiologie traumatique .

VELEZ PAIZ indique : "Il est difficile de faire la part du vrai dans les causes invoquées par les malades . Souvent , c'est à l'occasion d'un traumatisme qu'ils invoquent , d'ailleurs , à l'origine , qu'ils ont remarqué le début de la tumeur . On l'a mis

sur le compte des causes les plus variées : piqûres de guêpe , excoriations par dent de peigne , piqûre d'épingle , choc , etc ... "

Monsieur le Professeur FEVRE et Monsieur GARLING PALMER notent aussi : "Dans quelques rares cas, les malades ont incriminé un traumatisme : piqûre d'épingle , piqûre de guêpe ..."

Monsieur le Professeur DEGOS ajoute :

" Nous pensons que l'épithélioma de MALHERBE est dû à des inclusions épidermiques , qui sont tantôt d'origine embryonnaire (dysembryome) , tantôt d'origine traumatique (piqûres , interventions chirurgicales , cuti-réactions). Cette double origine expliquerait son apparition à un âge variable ".

COZZANI (I948) publie un cas survenu après -- morsure d'araignée .

TILDEN estime que la lésion se développe à l'occasion d'une lésion épithéliale , traumatique ou autre (brûlure , etc ...) , qui entraîne une prolifération épithéliale anormale , suivie de nécrobiose , momification , réaction à corps étranger et enfin calcification .

En I94I , Monsieur MARCERON et Monsieur DUPERRAT présentent une belle observation d'épithélioma de MALHERBE de l'oreille , posant l'hypothèse d'une étiologie traumatique : " ... Lorsque le sujet était

âgé d'un an , un bijoutier perfora les deux lobes, et pendant des années , l'enfant porta des bou -- cles d'oreille . Mais si tout allait bien à gauche, jamais à droite la mise du bijou ne fut aisée et vers l'âge de 20 ans , apparut dans l'épaisseur du lobe une induration que la malade appelait "un croquant" . Pourtant elle insiste sur le fait que le nodule n'a jamais progressé jusqu'au moment de la deuxième intervention . Elle avait d'ailleurs renoncé depuis des années au port des boucles d'oreille.

" La deuxième perforation fut faite à la pince , par une bijoutière ; la piqûre fut anormalement douloureuse et saigna longuement . La boucle d'oreille fut mise aussitôt et portée quelques jours à peine pour être abandonnée définitivement tandis que se développait la tumeur .

" Certainement le second percement déclencha le brusque accroissement , mais le noevus calcifié n' était-il pas en latence et ne faut-il faire remon - ter son origine au premier traumatisme ? L'existence du nodule très ancien du lobe droit , absent au lobe gauche permet d'étayer cette dernière hypo --- thèse ".

" Il est à signaler que CERESOLE (Thèse Fac.Lausanne , I928) publie que les épithéliomas de MALHERBE peuvent reconnaître une origine traumatique ".

Monsieur le Professeur Agrégé DUPERRAT a bien voulu nous confier le compte-rendu , que voici , de deux de ses observations inédites :

- OBS . I - " Le Professeur LIMOUSIN , de Clermont-Ferrand , m'adresse un médecin d'Auvergne , très inquiet , parce que sa fillette (8 ans) présente sur le deltoïde gauche une tumeur de la taille d'une petite prune développée en quelques semaines . Cette tumeur était rose , sensible , ferme à la palpation. Elle a été extirpée par un chirurgien et on m'amène en même temps l'enfant et les coupes . L'examen des coupes montre un aspect typique d'épithélioma momifié de MALHERBE , à savoir , en plein derme , des plages de tissu malpighien totalement momifié , tous les noyaux ayant disparu . Il existe , ici et là , des plages de calcification . Ces ilôts malpighiens sont entourés par une importante réaction macrophagique à type "corps étranger" .

" Or , pour expliquer ce MALHERBE , il suffisait d'interroger le père qui avait pratiqué à sa fille plusieurs fois des cutis , à cet endroit . J'ai donc pu le rassurer , complètement " .

- OBS . 2 - " Il s'agit d'une femme de 35 ans , cancérophobe . Elle est affolée parce qu'elle a à la pulpe de l'index de la main droite une tumeur dou -

loureuse , dure , bosselée , de la taille d'un gros grain de maïs . Elle est persuadée qu'il s'agit d' un cancer . Or , cette tumeur s'est développée après une piqûre de cactus .

" Exérèse . L'histologie montre un MALHERBE ty - pique " .

De telles observations nous font considérer l' étiologie traumatique de certains cas d'épithélioma de MALHERBE comme suffisamment établie .

Voyons maintenant quelles sont les autres cir - constances étiologiques observées :

B . Forme familiale de l'épithélioma de MALHERBE .

Messieurs DUPERRAT et ALBERT en ont publié une observation très probante (I948) :

La voici :

- OBS . 3 - " Si l'étiologie traumatique de l'épithélioma calcifié de MALHERBE est parfois certaine , la nature naevique de cette lésion est souvent probable. Voici l'observation de la famille S ... chez la --- quelle on trouve six épithéliomas calcifiés chez -- cinq personnes :

Première génération :

Un homme indemne , une fille âgée de 55 ans o-

pérée à l'âge de 3 ans , d'un élément de la face antérieure du cou , un homme de 52 ans porteur d'un élément au cou , un homme de 48 ans (H ...) opéré en I937 d'un élément de la face latérale gauche du cou, une fille indemne .

Deuxième génération :

H ... , âgé de 48 ans , a 5 enfants .

Jacqueline , I2 ans , troisième de la fratrie a deux lésions , l'une sur la face latéro-postérieure gauche du cou , l'autre sur le deltoïde gauche .

Chantal , 5 ans , dernière de la fratrie , a une lésion sur le deltoïde droit .

Ces trois dernières localisations ont été extirpées et le microscope a décelé un aspect tout-à-fait typique de MALHERBE momifié et calcifié ".

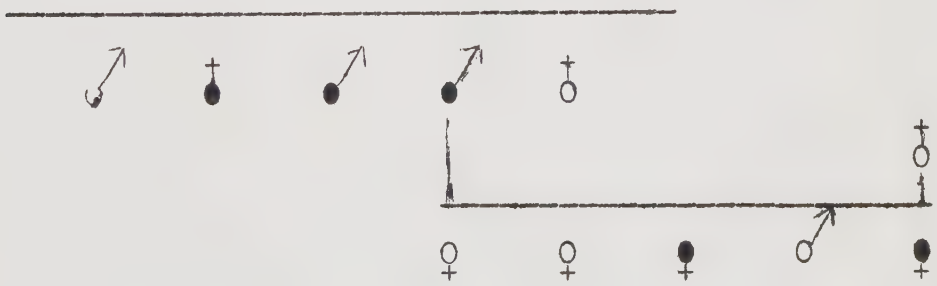

(In : Bulletin Société de Dermatologie et de Syphiligraphie , Séance du I3 Mai I948) .

C . Cas à localisation multiple chez un même sujet .

Nous rappelerons ici les observations de MM. NAULLEAU & ARDOUIN , DUBREUILH & CAZENAVE , BELLANGER , VIGNE , TANACESCU & BALAN , CHILESOTTI , et surtout de MM. HUGUENIN & PERROT (1939) .

(Quatre épithéliomas de MALHERBE chez un garçonnet , respectivement au maxillaire inférieur , à la paupière inférieure droite , un sous-orbitaire droit , un à l'avant-bras droit) .

(Ces observations ont été mentionnées au paragraphe "localisation" pages 15 et 16) .

---oOo---

NATURE DE L'EPITHELIOMA DE MALHERBE

DISCUSSION

---oOo---

Quelle est donc cette curieuse entité anatomo-pathologique aux caractères si extraordinaires , épithélioma - c'est-à-dire , selon la terminologie française classique , cancer - de pronostic parfaitement bénin , sans métastases , sans adénopathie satellite , qui , de plus , cesse spontanément son accroissement et perd sa vitalité , s'incrustant ensuite bizarrement de chaux et même d'os , de qui l'identité peut être discutée avec le simple kyste épidermique calcifié , bien que l'architecture anatomique soit indiscutablement celle d'un épithélioma malpighien , parfois même avec des caractères de différenciation , et dont l'apparition peut être liée au traumatisme , ou , au contraire être familiale ou du moins multiple chez un seul individu , sans qu'on puisse alors invoquer décemment une étiologie multi-traumatique , quelle est donc cette tumeur paradoxale ?

Nous ne citerons que pour mémoire l'opinion d'anciens auteurs comme CHANDELUX et LUCQUET (1886) ,

lesquels pensaient qu'il s'agit de la simple dégé - nerescence d'un kyste sébacé , comme BARD , qui parle de lésion inflammatoire calcifiée des glandes sébacées , LANNELONGUE et ACHARD de kystes dermoïdes calcifiés (auteurs cités par VELEZ PAIZ) .

MALHERBE , en I882 , l'appelle "épithélioma -- calcifié des glandes sébacées ".

REVERDIN , cependant , en I900 , parle d'inclusions embryonnaires .

MALHERBE , en I906 , inspire la thèse de CASTAGNARY , où il montre qu'il a changé d'idées : il défend désormais la théorie des endothéliomes , pré -- sentée par quelques auteurs allemands (PERTHES , THORN , LINSEN) , et parle d' "endothéliomes calci - fiés de la peau ".

Cependant , l'origine épithéliale sera univer - sellement adoptée , et les discussions ultérieures se rapporteront surtout au fait de savoir s'il s'a - git d'un "cancer" ou non , s'il dérive de telle ou telle formation cutanée ou embryonnaire , et quel est le mécanisme causal .

Les arguments en faveur d'une dysembryoplasie sont nombreux . Messieurs les Professeurs FEVRE et HUGUENIN , ainsi que VELEZ PAIZ , les ont mis en valeur . Ce sont :

- la fréquence chez l'enfant ou , dans le cas de

tumeurs de l'adulte , l'apparition fréquente dès l'enfance .

- le fait que ces tumeurs siègent souvent à la tête , au cou , régions de remaniements embryonnaires.

- leur caractère profond :"cette tumeur ne naît pas de l'épiderme de surface ; d'autre part , elle est parfaitement isolée des tissus d'alentour".

MM. DUBREUILH et CAZENAVE ajoutent :"on ne peut constater aucune connexion entre l'épithélioma calcifié et l'épiderme de revêtement , avec les follicules ni avec les glandes de la peau ; la tumeur une fois constituée est toujours sous-cutanée et on la voit plus profonde que les follicules et même les glandes sudoripares qui sont refoulées vers la surface ".

- l'absence , ou du moins , la grande rareté , de l'ulcération , "tout cancer cutané évoluant habituellement vers l'ulcération ".

- le caractère étriqué , pauvre , étranglé par le collagène ,

- l'analogie avec l'évolution des "tumeurs mixtes". "Nous ne pouvons pas nous empêcher , devant ces tumeurs de MALHERBE , de penser aux tumeurs mixtes des glandes salivaires ou d'autres glandes de la face ".

- l'existence de cas multiples , concomitants ou successifs .

- l'existence de cas familiaux (Professeur Agrégé DUPERRAT) .

" Ces constatations éveillent l'idée que les épithéliomas calcifiés pourraient bien être rapprochés de ce que l'on appelle volontiers des tumeurs embryonnaires , et assimilés peut-être aux naevi .. (FEVRE , HUGUENIN & VELEZ PAIZ) .

Mais alors , que penser des cas manifestement liés à une étiologie traumatique ?

Beaucoup d'auteurs ont invoqué , pour ces cas , le rôle de l'inclusion épidermique dans le derme , sous-jacent , due au traumatisme .

Monsieur le Professeur DEGOS écrit :

" Nous pensons que l'épithélioma de MALHERBE est dû à des inclusions épidermiques , qui sont tantôt d'origine embryonnaire (dysembryome) , tantôt d' origine traumatique (piqûres , interventions chirurgicales , cuti-réactions) . Cette double origine expliquerait son apparition à un âge variable ".

De récents travaux Nord-américains ont apporté de nouvelles théories , d'un grand intérêt :

TURHAN et KRAINER , HIGHMAN et OGDEN (auteurs cités par LEVER et GRIESEMER) , ont exprimé l'opi -- nion que l'épithélioma calcifiant naît des cellules

matricielles pileuses (hair matrix cells) .

Ils pensent que les cellules basophiles -ba-- sophilic cells- sont des cellules matricielles pileuses et que la formation de cellules-ombres (shadow-cells) représente une forme de kératinisation , une tentative (an attempt) de formation de follicules pileux (hair shaft) .

Pour appuyer leur théorie , ces auteurs font remarquer que les cellules basophiles ressemblent aux cellules matricielles des poils , que les petits centres ronds de kératinisation observés dans les formations épithéliales de ces tumeurs ressemblent aux sections transversales (cross-sections) des follicules pileux , et que la mélanine présente dans certaines de ces tumeurs est analogue à la mélanine dans le poil normal .

LEVER et GRIESEMER considèrent les cellules basophiles de l'épithélioma calcifiant "comme des cellules du germe épithélial primaire ayant une tendance à se différencier en cellules kératosiques pileuses . Les cellules basophiles , ainsi , sont présumées avoir une fonction apparentée à celle des cellules matricielles pileuses , mais , étant moins à maturité que les cellules matricielles pileuses , elles ne produisent pas de poil , mais des masses irrégulières de cellules pileuses immatures (cellu-

les-ombres) (shadow-cells) .

Par conséquent , dans une classification des tumeurs du germe épithélial primaire , l'épithé - lioma calcifiant de MALHERBE peut être placé parmi celles avec différenciation vers les structures pi- leuses".

Ces auteurs ajoutent :"Les cellules basophi - les de l'épithélioma calcifiant ressemblent étroi-- tement aux "cellules basales" de l'épithélioma ba-- so-cellulaire et du trichoépithélioma (épithélioma adenoides cysticum) . La kératinisation des "cellu- les basales" survient dans le trichoépithélioma et dans le type kératosique de l'épithélioma baso-cel - lulaire . Il est probable que la kératinisation de l'épithélioma calcifiant de MALHERBE est analogue à celle du trichoépithélioma et de l'épithélioma baso-cellulaire kératosique" .

Nous devons rappeler que LEVER et GRIESEMER excluent du cadre de l'épithélioma de MALHERBE le kyste épidermique calcifié .
(Prière de se rapporter au chapître que nous avons consacré à l'histologie) .

Il y aurait un grand intérêt pour le progrès des recherches , à essayer systématiquement de dis- tinguer ces deux entités histologiques , à recher -

cher avec le plus de soin possible , pour chaque observation clinique d'"épithélioma de MALHERBE" , l'étiologie (traumatique ou non) et la localisa - tion .

On pourrait ainsi , voir si , pour chacune de ces deux entités histologiques , existe la même fréquence des étiologies traumatiques ou non traumatiques , et si la fréquence des localisations , des âges , est la même .

Quoiqu'il en soit , et même en restant clas - siquement uniciste , nous sommes frappés par le fait que l'épithélioma calcifiant de MALHERBE ne se ren - contre pas à la paume des mains (on le rencontre -- cependant à la pulpe des doigts) , ni à la plante des pieds .

Y a-t-il beaucoup de régions de l'organisme plus fréquemment traumatisées que la paume des mains?

D'autre part , il s'agit , d'une région dépourvue de poils .

Nous sommes amenés à penser qu'il y a là un argument non négligeable en faveur des théories exposées par LEVER et GRIESEMER : sans cesse les travailleurs manuels sont évidemment exposés aux traumatis - mes à la paume des mains , les inclusions traumati -- ques d'épiderme dans le derme ne peuvent pas manquer

manquer d'être nombreuses , cependant il n'y a pas d'épithéliomas calcifiés de MALHERBE (au sens large des auteurs classiques) à cet endroit (qui est , par contre , souvent le siège de kystes épidermiques) .

L'hypothèse d'une étiologie de l'épithélioma de MALHERBE par inclusion traumatique d'épiderme dans le derme nous semble donc peu vraisemblable .

On objectera , peut-être , que ce mécanisme par inclusion peut être invoqué là où se trouvent les éléments pilaires plus ou moins immatures dont parle LEVER : il ne peut guère en être question , puisqu'il s'agit d'éléments qui se trouvent déjà normalement en situation profonde .

Le traumatisme a parfois , incontestablement , un rôle déclenchant . Mais l'hypothèse qui nous semble la plus vraisemblable est qu'il agit par -- "activation" , "irritation" d'un reste embryonnaire d'un de ces éléments immatures dont parlent LEVER et GRIESEMER , des cellules matricielles pilaires (hair matrix cells) .

Ainsi , les théories explicatives traumatique et embryonnaire , naevoïde , de l'épithélioma de MALHERBE , se rejoignent-elles et se complètent . Monsieur le Professeur DEGOS note : "Des facteurs

intercurrents pourraient jouer un rôle dans l'apparition et dans l'évolution des naevi : traumatisme, lumière , maladies infectieuses" etc ... "Chez certains malades , les naevi sont très nombreux , très étendus et semblent doués d'un très grand potentiel évolutif ("terrain naevique")".

Il ajoute : "L'activation des cellules embryonnaires , sous l'influence du mécanisme de l'unduction , se poursuit , après la naissance , dans certains tissus , et en particulier dans l'épiderme . Des cellules embryonnaires en sommeil peuvent d'ailleurs se réveiller , sous diverses influences , et reprendre leurs fonctions inductrices ".

Encore faut-il s'entendre sur la signification du terme de"naevus" :

" Certains auteurs ont voulu réserver le nom de naevi aux tumeurs composées de cellules spéciales , les cellules naeviques de Unna , qui caractérisent histologiquement les naevi naevo-cellulaires (naevi pigmentaires , naevi tubéreux) ...

... "Mais les cellules naeviques sont absentes dans un grand nombre de proliférations communément appelées naevi . On peut ainsi , sous l'angle histologique , distinguer deux types de naevi :

- les naevi naevo-cellulaires , contenant les cellules de Unna et pouvant dégénérer en naevo-carcinomes ;

- les naevi par hyperplasie ou hypoplasie des éléments normaux de la peau ou de l'hypoderme , sans cellules spéciales .

Pour certains auteurs , ces derniers , ne montrant pas de cellules naeviques , doivent être --- considérés comme des tumeurs naevoïdes et non comme des naevi véritables . LEVER emploie le terme général d'Hamartomes pour désigner ces "tumeurs naevoïdes" et les autres tumeurs dérivées , comme celles-ci , des cellules embryonnaires . Cet auteur va -- jusqu'à faire entrer , dans ce groupe des hamartomes , les épithéliomas baso-cellulaires ".

(In "Dermatologie" par M. le Professeur R. DEGOS Editions Flammarion) .

A la séance du IO juin I954 de la Société Française de Dermatologie , a été présenté par MM. P. DESTOMBES et P. MEIGE , de Saïgon , une observation très intéressante , sous le titre : "Sur un cas d' épithélioma calcifié de MALHERBE au Vietnam " .

Ce cas , disent les auteurs , "diffère des cas habituels par son évolution aiguë , ses caractères histologiques très nets d'épithélioma malpighien baso-cellulaire actif mais cependant momifiant , calcifié et ossifié . C'est par ailleurs le premier cas à notre connaissance signalé au Vietnam ".

" T.T.N. ... , femme montagnarde de race Bahnar

(région de Kontum) , âgée de 25 ans environ est é - vacuée le I5 Mars I953 sur l'Hôpital de Pleiku pour une tumeur de la région médio-dorsale , qui prise dans un poste de brousse pour un énorme anthrax , avait été incisée en croix . Son contenu grumeleux évoqua un kyste sébacé .

" A l'examen , la tumeur était volumineuse , implantée par un large pédicule dans la région dorsale para-médiane droite , à hauteur de D I - D 2 . L'incision en croix , en partie cicatrisée , avait créé quatre lobes saillants . La consistance était dure , mais il existait des zones ramollies . La tumeur n'adhérait pas au plan profond ; le revêtement cutané voisin était rouge , violacé , mais non infiltré .

" Aux dires de la malade , cette tumeur était apparue depuis peu de temps , quelques mois , et aurait subi un accroissement rapide . Le diagnostic d'anthrax prouvait l'aspect inflammatoire aigü de la tumeur . Il n'existait aucune adénopathie . Une biopsie pratiquée (B - 298) le 26 mars montra un épithélioma de MALHERBE . Après radiographie et préparation de la malade , l'exérèse fut effectuée le 23 Avril par électrocoagulation ; quelques prolon - gements tumoraux vers le plan musculaire nécessitèrent une dissection . La plaie fut fermée en un plan après imbibition de pénicilline . Tonicardia-

ques , K-Thrombyl , et pénicilline furent alors administrés .

" Les suites opératoires semblaient normales , lorsque le surlendemain , un collapsus cardiaque aussi subit qu'inexpliqué se produisit , sans contrôle nécropsique possible . L'examen anatomo - pathologique pratiqué à l'Institut Pasteur de Saïgon (B - 52I) montre que la pièce en chou-fleur , de IO cm de diamètre environ et de 4 cm d'épaisseur est une tumeur maligne , en partie calcifiée et ossifiée .

" A distance d'un épiderme hyperplasique et localement ulcéré , on observe profondément dans le derme de vastes nodules tumoraux isolés les uns des autres par un stroma soit fibreux pur , soit fibro-calcaire , soit enfin calcaréo-osseux . Chaque nodule est formé d'assez nombreuses logettes enfermant chacune une masse épithéliomateuse , souvent décollée de sa paroi , et qui , par larges modifications de son centre , réalise de ce fait des aspects en couronnes faites de quinze à vingt assises de cellules .

" En de nombreux territoires , ces couronnes sont constituées par des cellules malpighiennes de type basal , très nettes , actives et en mitoses fréquentes , réalisant des aspects typiques d'épithélioma baso-cellulaire . Les centres sont occupés

le plus souvent par des zones de nécrose , parfois granuleuse , chargée de débris nucléaires , parfois homogène . Mais on note également dans un même lobule une évolution vers l'ortho-kératinisation à limites nettes avec charge préalable en éléidine , mais plus souvent vers des lames parakératosiques locales alternant latéralement avec des zones de nécrose . Il n'a pas été vu de cellules à épines .

" En d'autres territoires , l'aspect vivant des couronnes tumorales s'altère , les contours cellulaires et nucléaires deviennent flous puis disparaissent , les éléments ne sont plus colorables , il en résulte des plages homogènes , momifiées .

" Certaines d'entre elles , à leur tour , se chargent de calcaire .

" Ces zones momifiées ou calcifiées peuvent -- rester telles . Elles entraînent , alors , dans le stroma , une intense réaction inflammatoire et giganto-cellulaire à type corps étranger .

" Mais la plupart des zones calcifiées sont modifiées par une ossification qui se fait par leur périphérie . Entre calcaire et os n'existe aucune cellule . Par contre , dans les zones où chacun de ces éléments est en rapport avec le stroma conjonctif , on observe une intense réaction ostéoclastique

au contact des zones calcaires et une réaction os - téoblastique le long des zones osseuses . L'ostéo-- génèse est alors de type habituel et la formation de systèmes de Havers est fréquente .

" Cet épithélioma malpighien , bien que fait d'assises à prédominance baso-cellulaire , montre en quelques points une discrète kératinisation . Il rentre très vraisemblablement dans le cadre des épithéliomas d'origine pilaire . La momification , la calcification et l'ossification ne sont que des phénomènes régionaux au sein de cette tumeur dont l'évolution normale se fait vers la nécrose . Son accroissement fut particulièrement rapide mais cette rapidité n'a pas empêché , cependant , la for - mation des métaplasies décrites , métaplasies qui confèrent habituellement à l'épithélioma de MALHER-BE un caractère bénin et une évolution lente ".

(Hôpital de Pleiku (P.M.S.) Vietnam ; Institut Pasteur de Saïgon) .

(In Bulletin de la Société Française de Der - matologie et de Syphiligraphie N° 4 Juillet - Octobre 1954 , séance du 10 Juin 1954 , p. 331 - 333) .

Voici donc un authentique épithélioma de MA - LHERBE , momifié , calcifié et ossifié , qui est en

même temps , de façon évidente , un épithélioma malpighien baso-cellulaire actif , et qui rentre très vraisemblablement dans le cadre des épithé -- liomas d'origine pilaire .

Tout ceci confirme les théories de LEVER et GRIESEMER , de TURHAN et KRAINER .

Grâce à la bienveillance de Monsieur le Doc - teur MOZZICONACCI , Médecin des Hôpitaux , nous sommes en mesure de présenter ici une observation très curieuse d'épithélioma baso-cellulaire qui n' est nullement un épithélioma de MALHERBE , qui ne présente ni momification , ni calcification ,mais qui , par certains de ses caractères a cependant des ressemblances intéressantes avec le MALHERBE .

En Février I95I , un enfant âgé de 4 Mois , premier-né de parents métropolitains , est évacué d'urgence , par voie aérienne , d'Abidjan où il était soigné à l'Hôpital pour neuro-toxicose .

A Paris , il est admis à l'Hôpital des Enfants Malades , dans le service de Monsieur le Professeur DEBRE .

L'état général est grave .

En plus du syndrome neuro-toxique , l'enfant présente un purpura , probablement d'origine thé --

rapeutique (Chloromycétine) .

Le traitement habituel est appliqué avec succès :

Réhydratation par différentes voies , antibiotiques , vitaminothérapie , etc ...

L'état général s'améliore . L'enfant présente des éléments cutanés de varicelle . On constate à ce moment quelques ganglions cervicaux , axillaires , occipitaux .

En Février , à 5 mois , l'enfant pèse 4,800 Kg Subfébrile .

On constate , alors , au niveau des deux hanches une tumeur de la taille d'une noix , très dure , à surface irrégulière , mais paraissant bien limitée , indolore .

La peau recouvrante est normale , mais ne se laisse pas plisser . La masse adhère aux plans profonds .

Adénopathie inguinale satellite , bilatérale , faite de petits ganglions durs , mobiles . Un plus gros ganglion , de la taille d'un petit pois .

On pratique une exérèse de la tumeur de la fesse gauche , qui se révèle facilement énucléable .

Le Professeur OBERLING pratique l'examen histologique de la pièce .

Plusieurs jours après , on pratique l'exérèse

en masse de la tumeur de l'autre fesse (droite) qui se révèle contenir un liquide huileux .

Par la suite , on interviendra à nouveau sur la fesse gauche , pour retirer de très petits nodules cliniquement durs , irréguliers , indolores , adhérents au plan profond . Après incision à l'anesthésie locale , on aura d'ailleurs grand peine à les retrouver .

L'examen histologique de la tumeur de la fesse droite ne montre qu'"un tissu réactionnel banal avec image d'oléome ".

Par contre , l'examen histologique de la tumeur de la fesse gauche décèle un épithélioma basocellulaire d'aspect très particulier :

Voici le compte-rendu de Monsieur le Professeur OBERLING :

" Formation kystique développée dans les zones profondes de l'hypoderme au contact avec le muscle . Cette formation est limitée à l'extérieur par une membrane scléreuse très dense , partiellement ossifiée .

" La cavité est tapissée par un épithélium malpighien peu différencié , qui donne naissance à des proliférations sous forme de cordons , de travées et de lobules anastomosés , de structure extrêmement délicate , avec des aspects adamantinoïdes et formation de globes cornés .

" L'image ressemble de très près à certains épithéliomas baso-cellulaires ou à des épithéliomas des glandes de la peau .

" Le pronostic est celui des épithaliomas baso-cellulaires , et je pense qu'il faut pratiquer une large exérèse si l'on veut éviter une récidive. Etant donné l'âge de l'enfant , je déconseille l'emploi de la radiothérapie ".

Monsieur le Professeur DUPERRAT qui s'est intéressé à ce cas , note la présence d'une prolifération épithéloïde en puzzle , constituée par des cellules basales constellées de multiples ébauches pilaires .

En ces points , c'est , dit-il , un aspect typique de tricho-épithélioma .

Monsieur le Professeur DUPERRAT estime qu'il s'agit , probablement , d'une dysembryoplasie dermo -- épidermique . Il y a peut-être , dit-il , coïncidence fortuite avec les injections , mais peut-être a-t-elle été déclenchée ou activée par les piqûres . Il ajoute que ce cas qui paraît fort rare , est inclassable .

Trois ans après ces faits , nous avons pu avoir des nouvelles de l'enfant , guéri sans complications et qui se porte très bien . Il n'y a eu , écrivent les parents , aucune récidive .

On voit qu'il y a , dans cet épithélioma baso-cellulaire qui tend à se différencier dans le sens pilaire , des ressemblances avec l'épithélioma de MALHERBE , bien qu'on n'y trouve pas de momification , ni d'ailleurs de calcification .

Il s'agit d'un épithélioma malpighien baso -- cellulaire (on sait la ressemblance des éléments restés vivants du MALHERBE jeune avec les cellules de l'épithélioma baso-cellulaire) , aux structures "très délicates" en cordons , travées , lobules , avec formation de globes cornés , et multiples ébauches pilaires permettant le diagnostic de tricho-épithélioma (Professeur DUPERRAT) .

Le siège dans les zones profondes de l'hypoderme , la limitation extérieure par une membrane scléreuse partiellement ossifiée , le caractère d'énucléation facile à l'intervention , l'absence de récidive (sauf petits nodules périphériques) , (l'ablation de ces derniers , eux-mêmes , n'ayant pas entraîné de récidive) , l'étiologie très probablement traumatique (piqûres) ou liée à l'irritation par les substances injectées (du côté opposé , au point symétrique , siégeait un oléome) , l'aspect clinique (taille d'une noix , dureté , surface irrégulière , impression que la tumeur est bien limitée cliniquement , le caractère indolore , le fait que la peau soit normale , sans se laisser ce -

pendant plisser) , l'apparition chez un jeune enfant ,

tous ces caractères évoquent une parenté avec l'épithélioma de MALHERBE .

Il y a cependant des différences :

l'adhérence (clinique seulement) aux plans profonds , l'adénopathie inguinale satellite (inflammatoire) , la disposition kystique de la tumeur , et surtout , bien entendu , l'absence de momification et , plus accessoirement , de calcification .

Ce cas , comme le cas présenté par MM. P. DESTOMBES et P. MEIGE , de Saïgon , et que nous avons relaté précedemment , tend à confirmer les théories de LEVER et GRIESEMER , de TURHAN et KRAINER .

Reste le problème du cancer , en lui-même .

L'EPITHELIOMA DE MALHERBE EST-IL "UN CANCER" ?

Mais comment donner réponse valable , dans un sens ou dans l'autre , à cette question , alors que l'entité "cancer" n'a pas de frontières absolument définies ... ?

ADAMSON , LEVER , considèrent l'épithélioma baso-cellulaire lui-même non comme un cancer , mais

comme une tumeur naevoïde (Nonorganic hamartomas) dérivant des cellules embryonnaires (germe épithélial primaire) .

(Auteurs cités par R. DEGOS) .

MONTPELLIER , parmi de nombreux auteurs , ne veut plus employer le terme d'"épithélioma calcifié de MALHERBE" , et parle de "Naevus calcifié" .

Tout ce qu'on peut dire sur le plan théorique , c'est que l'épithélioma momifié calcifiant n'a pas les caractères majeurs cliniques et histologiques , et notamment les grandes atypies cellulaires -facultatives - de ce qu'il est convenu d'appeler : "cancer" .

Il est vrai que Messieurs les Professeurs ROUSSY , LEROUX et OBERLING (Précis d'Anatomie Pathologique) écrivent : "En réalité , on ne connaît " pas à l'heure actuelle , de caractère structural " réellement distinctif de la cellule cancéreuse" .

N'y a-t-il pas , entre la cellule , le tissu normal et la cellule , le tissu cancéreux , qu'une différence de degré entre certaines caractéristiques , entre certains processus ?

Nous n'aurons pas la présomption d'envisager de tels problèmes .

Contentons-nous de rappeler , ici , pour l'usage pratique , que l'épithélioma de MALHERBE a un pronostic parfaitement bénin , qu'il ne métastase pas , qu'il ne s'accompagne pas d'adénopathie, et qu'il ne donne pas lieu à récidive (ou extrêmement rarement , et alors purement locale et aussi d'excellent pronostic ; encore , ne s'agit-il peut-être que de la croissance de petits nodules secondaires non enlevés à l'intervention) .

---oOo---

C O N C L U S I O N S

---oOo---

- L'épithélioma momifié calcifiant de MALHERBE est moins rare qu'on ne le supposait . Il est surtout fréquent chez l'enfant , mais peut apparaître à tout âge .

Il est généralement unique . On a , cependant, présenté des cas multiples , et de rares formes familiales .

Il existe des cas dont l'apparition est manifestement déclenchée par un facteur traumatique .

Le siège le plus fréquent est la tête , le cou , les membres supérieurs .

L'évolution en est bénigne . Il ne métastase pas , ne récidive pas après ablation .

Le traitement est chirurgical .

- Du point de vue histologique , certains auteurs différencient l'épithélioma de MALHERBE du kyste épidermique calcifié .

Pris au sens étroit du terme , l'épithélioma de MALHERBE a l'aspect histologique d'un épithélioma malpighien , mais dont les cellules , qui ressemblent à celles de l'épithélioma baso - cel-

lulaire , subissent une évolution spéciale , et caractéristique vers la momification , avec for -- mation de nappes de "cellules - ombres " , "cel -- lules - fantômes ".

La calcification fréquente , mais facultati -- ve , qui se produit sur ces éléments momifiés , n'est qu'un phénomène secondaire , contingent et non spécifique .

L'ossification est possible , mais manque --- souvent .

Il semble que le phénomène de momification des éléments épithéliaux représente une forme de kératinisation plutôt que de nécrose , et que l' aspect d'épithélioma momifié corresponde à un --- début de différenciation pilaire .

On peut ainsi reconnaître à l'épithélioma de MALHERBE une parenté avec le tricho - épithé -- lioma et avec le type kératosique de l'épithélioma baso-cellulaire .

- L'hypothèse étiologique la plus vraisemblable est que l'épithélioma de MALHERBE est dû au déve - loppement d'un reste embryonnaire naevoïde , d'un "hamartome" , dont la croissance peut se faire - soit spontanément , - soit sous l'influence d'un

facteur externe (traumatisme tel que piqûre , etc ...) .

Ainsi s'explique l'existence de cas familiaux , ou multiples chez un individu , et de cas manifestement liés à l'influence d'un traumatisme .

L'hypothèse d'inclusion traumatique de cellules épithéliales dans le derme sous-jacent nous semble moins vraisemblable .

---oOo---

VU :

Le Doyen ,

L. BINET

VU :

Le Président de Thèse ,

DEBRE

Vu et permis d'imprimer :

Le Recteur

de l'Académie de Paris ,

SARRAILH .

-o-

B I B L I O G R A P H I E

---oOo---

BELLANGER H. - "Epithélioma calcifié de la peau , pous - sées évolutives chez le même sujet " . Bull . Ass. Franç. pour l'étude du Cancer ; I935 p. 467 et suivantes .

BILKE - "Ueber verkalktener Epitel. der Haut " . Vir - chows arch. f. Path. Anat. I92I .

BUFFONI L. - "Streptomicina e ipertricosi " . Minerva Pediatrica . Anno III , N° I4 I5 Décembre I95I p.7IO

CASAZZA R. - "Cisti sperimentali nel coniglio ". Arch. Italiano di Dermatologia Sifilografia e vene- reologia . Vol. XIV I938 p.606 et suivantes.

CASTAGNARY - "Des endothéliomes calcifiés de la peau ". Thèse de Paris , I906 .

CERESOLE - Thèse de la Faculté de Lausanne . I928 .

CHENANTAIS - Thèse de Paris . I88I .

CH'IN KUANG YU - "Calcified epithelioma of the skin ". The Am. Journ. of Pathol. 9: 497-524 .

COTE F.H. - "Benign calcified epithelioma of the skin". J. Path. and Bact. 43 : 575 , I936 .

COZZANI G. - "Sul cosidetto epitelioma calcificato di Malherbe (Cisti epidermoide calcificante ?) Giornale italiano di Dermatologia e Sifilo - logia . I948 . P. 427 et suivantes .

DAOIZ MENDOZA & VEGNALE PEIRANO - "Acerca de dos casos de epitelioma calcificado" . Ann. Fac. de Med. de Montevideo . 32 I053 I947 .

DARIER & SABOURAUD - "Nouvelle pratique dermatologique" (Masson , Edit.)

DEGOS R. - "Tricho-epithéliome (Epithélioma adenoïde cystique de Brooke)". Dermatologie (Collection Médico-chirurgicale à révision annuelle . Flammarion Edit.) pp. 797-798 .

DEGOS R. - "Le naevus sébacé ". Idem - p. 764

DEGOS R. - "Naevi" . Idem . P. 75I

DEGOS R. - "Epithéliomas baso-cellulaires" . Idem . pp. 843 & 849 .

DEGOS R. - "Epithéliomas des glandes annexes de la peau" . Idem . p. 860 .

DEGOS R. - "Epithéliomas pilaires" . Idem ; P.863 .

DEGOS R. - "Kystes sébacés . Gros kystes épidermiques . Tannes et loupes . Idem . P. 822 .

DEGOS R. - "Epithélioma calcifié de Malherbe . Kystes épidermiques calcifiés . Idem . I953 p. 8I8 .

DE GRACIANSKY & BOULLE - "Atlas de Dermatologie" . I952 Fascicule I .

DELBET P. & BELLANGER H. - "Tumeur calcifiée de l'angle du sourcil ". Bulletins et Mémoires de la Soc. Anat. de Paris . I922 .

DENECKE - Thèse de Goettingen . I893 .

DESTOMBES P. & MEIGE P. - "Un cas d'épithélioma calcifié de Malherbe au Vietnam " . Bull. Soc. Franç. de Dermato. et Syphil. N°4 Juillet - Octobre I954 p. 33I .

DOESSEKER - "Beitrage zur Kenntnis der Kalkableregungen mit spezieller Berucksichtigung des sogenann - ten verkalkten Epit. der Haut ". Arch. Dermat. une Syph. Wien und Leipzig , I92I .

DUBREUILH & CAZENAVE - "De l'épithélioma calcifié . Etude histologique ". Ann. Dermat. et de Syphil. Tome III I922 p.257 .

DUBREUILH & CAZENAVE - "Histologie de l'épithéliome calcifié de Malherbe " . Bull. Soc. Franç. de Dermato. et Syphil. I92I p. 206 et suivantes .

DUFOURMENTEL M.L. - "Les épithélionas profonds de la face à évolution bénigne" . Bull. et Mém. Soc. des Chirurgiens de Paris . Déc. I935 27 N°I6 p. 586 et suivantes .

DUPERRAT & ALBERT - "Forme familiale de l'épithélioma de Malherbe" . Bull. Soc. Dermato-Syphil. Séance du I3 Mai I948 .

EWING J. - "Neoplastic diseases" . I940 .

FEVRE & GARLING-PALMER - "Un cas d'épithélioma calci - fié". Soc. Anat. 3 Mai I928 . Soc.Anat. 8 Nov. I928 ; in Ann. Anat. Pathol. Nov.I928 "L'épithélioma bénin calcifié de la peau (revue générale)".

FEVRE & MAILLET - "Un cas d'épithélioma bénin calcifié de la peau". Bull. Soc. de Péd. Paris , Nov. I936 .

FEVRE & MAILLET - "Fréquence de l'épithélioma bénin calcifié de la peau chez l'enfant ". Bull. Soc. Péd. 2 Février I937 .

FEVRE M. - "Fréquence de l'épithélioma bénin calcifié de la peau" . Société de Pédiatrie , séan - ce du 2 Février I937 .

FEVRE M. HUGUENIN R. & VELEZ PAIZ - "Les épithéliomas monifiés ou calcifiés de la peau" . Bull. Ass. Franç. pour l'étude du cancer , séance du I6 Mai I938 p. 355 .

FEVRE M. & HUGUENIN R. - "Malformations tumorales et tumeurs de l'enfant ". I954 .

FINK W. - "Die Verkalkenden Epithelioma der Haut und ihre Beziehungen zu Organisationsvorgängen in Atheromen". Virchows Arch. 289 527 I933 .

FISCHER W. & KEINING E. - "Verkalkten Epitheliom der Haut" . Derm. Wochs. III I082 I940 .

FLARER F. - "Considérations histogénétiques et cliniques sur les épithéliomes cutanés de dérivation glandulaire sudoripare"Ann.Derm.Syph.Déc.I935.

GOUGEROT , DEGOS , & Mlle ELIASCHEFF - "Epithelioma calcifié de Malherbe". Bull. Soc. Derm. Syphil. Séance du IO Déc. I936 . P. I786-I787 .

GOUGEROT , MEYER & Mlle ELIASCHEFF - "Epithélioma calcifié de Malherbe ou Naevus adénomateus calci -- fié à début tardif , brusque , rapide". Bull. Soc. Derm. Syphil. Séance du IO Juin I937 p. 976-977 .

GADRAT M.J. - "Les épithéliomas "momifiés" de la peau" . Soc. Franç. Derm. Syphil. I943 320

HENZI - "Ueber Verknocherungen in Verkalkten Epithe -- liom. ". (Frankf. Zeits. für Path. I9I4) .

HIGHMAN B. & OGDEN G.E. - "Calcified epithelioma" . Arch. Path. 37 I69 I944 .

HUGUENIN R. & PERROT M. - "Epitheliomas momifiés multi - ples chez un enfant" Bull. Ass. Franç. pour l'étude du cancer . Séance du I5 Mai I939 p.627

KING L.S. - "Mummified epidermal cysts" . Am. J. Path. 23 29 I947 .

LANDAU - "Zur Onkogischen Stellung des Sogenanten Ver - kalkten Epithelioin der Haut". Zeitschr. für Krebsf. Berlin I9I2 .

LAPOINTE & CORNIL - "Epithelioma sébacé calcifié" . Bull. Soc. Anat. I907 .

LAVEDAN & BESCOL-LIVERSAC - "Un cas d'épithélioma momi - fié chez un enfant de huit ans" . Paris Méd. I5 Mars I947 p. I34 .

LEVEQUE & WEISSEMBACH - "Epithélioma calcifié de la peau" Bull. Soc. Anat. I9I0

LEVER W.F. - "Histogenesis and classification of epidermal tumors". Histopathology of the skin . Second edition I954 p. 3I7 .

LEVER W.F. - "Calcifying epithelioma (Malherbe)" . Idem p. 366.

LEVER W.F. - "Tricho-épithelioma" . Idem. pp. 363 , 376 et suivantes .

LEVER W.F. & GRIESEMER R.D. - "Calcifying epithelioma of Malherbe , report of fifteen cases , with comments on its differenciation from calcified epidermal cyst and on its histogenesis". Arch. of Derm. and Syphil. Mai I949 p. 506 .

LINSEN - in Bruns Beiträge zur Klinischen Chirurg. t.XXVI

LUCKE - in Virchows Arch. f. Path. Anat. t. XXVIII .

MALHERBE - Tr. International Med. Congr. London I88I ;
- Arch. de Physiologie I88I p. 529 .

MALHERBE - "Recherches sur l'épithélioma calcifié des glandes sébacées . Contribution à l'étude des tumeurs ossiformes . Mémoire couronné par la Soc. de Chir. I882 .

MALHERBE - Arch. gén. de Méd. I885 .

MALHERBE - "Présentation de pièces et de préparations destinées à montrer l'individualité de l'épithélioma calcifié" . Congr. Fr. Chir. I886 .

MALHERBE - Congrès de Chirurgie : 7 octobre I905 .

MALHERBE et CHENANTAIS - "Notes sur l'épithéliome calcifié des glandes sébacées" Sc. Anat. Mars I880 .

MARCERON & DUPERRAT - "Naevus calcifié de Montpellier (Epithélioma de Malherbe) de l'oreille . Hypothèse d'une étiologie traumatique" . Bull. Soc.Derm. et Syphil. Séance du II Déc. I94I 735 .

MONTPELLIER J. - "Naevus adénomateus calcifié (prétendu épithélioma de Malherbe)" . Encyclopédie Méd - Chir. T.2 de Dermatol. I2 IOI p.IO Ière édit. IO - I936 .

MONTPELLIER & LAFFARGUE - " A propos des épithéliomas calcifiés de la peau" Ann. Derm. & Syphil. Séance du I9 Juin I942 396 .

MOULONGUET P. & PAVIE P. - "Un cas d'épithélioma calcifié sous-cutané avec ossification vraie" . Ann.. Anat. Path. et Anat. Norm. Méd- Chir. Juin I928

MUEHLON W.F. - "Zur Kenntnis des Malherbeschen Epitheliom" Schweiz. Ztschr. f. Path. und Bakt. 5 53 I942

MURAKAMI - "Zur Kenntnis des Verkalkten Epithelioms der Haut". Arch. für Dermat. und Syph. Wien und Leipzig I9II .

NAULLEAU & ARDOUIN - "Un nouveau cas d'épithélioma calcifié de la peau". Ann. d'Anat. path. et d'Anat. Norm. Méd.-chirurg. t. IX I932 , Soc. d'anat. de Paris , séance du 3 Nov. I932 , p. 936 .

NICHOLSON - "The formation of bone in a calcified epithelioma of the skin with some remarks on metaplasia" J.of Path.& Bact. Cambridge I9I6 t.XX 287

PATRASSI G. - "Genesi ed evoluzione del cosidette "Epithelioma calcificante della cute" . Arch. ital. di Dermat. Sif. 5 I07 I26-I929 I930

PERROT - "Epithéliome calcifié" Ann.Anat.Path. Nov. I928 9I8 920

PERTHES - Bruns Beiträge zür Klin. Chir. I894 .

PICENA J.P. - "A proposito de los Epitheliomas calcificados de Malherbe" . Revista Argentina de Derm. T. XXIII 2a parte I939 p. 277

PILLET - "Deux cas d'épithélioma calcifié" . Soc. Anat. I890 .

POISSON - "Epithélioma calcifié du cuir chevelu" . J. de Méd. de l'Ouest . I88 t.II p.I24 .

POLICARD - Précis d'Histologie physiologique .

PUENTE DUANY - "Epitheliomas calcificados de la piel . Tumor de Malherbe". Boletin de la Sociedad Cubana de Dermatologia y Sifiligrafia. Vol.VII Junio I950 N°2 (Bibliothèque Hôpital St Louis)

REVERDIN - Congrès Français de Chirurgie . 22 Octobre I90I .

ROUSSY , LEROUX & OBERLING - Précis d'Anatomie Pathologique . Masson Edit. 3° Edition I950 pp.54 I060 220 I288 et figure 459 .

SALTYKOFF - "Ueber die Knocherung des Verkalkten Haut Epithelioms (Zentr. für Allgemeine Pathologie Iena I9I3) .

SETALA Kai -"Calcifying epithelioma of the skin" . Ann. Chir. & Gyn. Fenn. 37 6 I948

SETALA Kai - "Cutaneous cancer arising from sebaceous and sweat gland" (In Press) .

STIEDA - in Bruns Beiträge zür Klin. Chir. t. XV I896 .

SUTTON R.L. & SUTTON R.L. Jr - "Calcifying epithelioma " Arch. Derm. and Syph. 3I 48 I935 .

TANASESCU & BALAN -"Contribution à l'étude des épithélio - mas de la peau . Un cas d'épithélioma double" . Zeitsch. f. Krebsforschung. Berlin 20 Sept.I932

TAVARES - "Epithelioma calcificado del pele" . Lisboa Med. Dec. I933

TAVARES - "Sur l'ossification dans l'épithélioma calcifié de la peau" (Imprensa médica , Lisbonne , 25 Nov. I936) .

THORN - "Ueber das Verkalkten Epithelioma". Arch. f. Klin. Chir. Berlin I898 .

THORN - Arb. en der Chir. Universit. Berlin I898 t.XIII p. 94 .

TILDEN - Analyse d'une revue de cet auteur sur l'épithélio- ma de Malherbe dans le tome de Dermatologie de l'Encyclopédie Méd.-Chir. 2° édition 3-I954 I2 IOI (4° fiche) p. IOd .

TOURAINE A. & BOUR H. -"Les cancers post-traumatiques de la peau". La France Médicale I5 Déc. I938 .

TRAENKLE H.L. - "Epithelioma adenoides cysticum , tricho-epithelioma and basal cell cancer". Arch. of Dermatology and Syphil. I940 42 p. 822-839 (Correction Déc.I940) II74 .

TURHAN B. , KRAINER L. - "Bemerkungen Uber die Sogenannten Verkalkenden Epitheliome der Haut undihre Genese" . Dermatolog. 85 73 I942 .

VELEZ PAIZ F. -"Epitheliomas calcifiés de la peau chez l' enfant ; épithéliomas momifiés nécrobiotiques" Thèse Méd. Paris I938 .

VIGNE P. - "Epithélioma calcifié à double localisation" Bull. Soc. Franç. Dermat. et Syphil. I930 p. 57 Réunion dermatologique de Lyon .

VON ALBERTINI - "Epithélioma Malherbe" . Schw. Mediz. Wochensch. N° 34 I94I 996 .

WALKHOFF - Festschr. für Rindfleisch. Leipzig I907 .

WILCKENS - "Ueber die Verknocherung une Verkalklung der Heut" . Thèse de Goettingen . I858 .

---oOo---